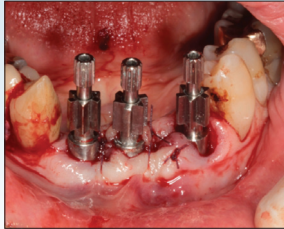


Immediate flapless implant placement into fresh extraction sockets and immediate provisionalization



E. Zampa¹, G. Gritzapis¹, S. Silvestros²

The use of implants in rehabilitation of complete or partial edentulism has been nowadays a common treatment option due to high success and survival rates they demonstrate throughout the years. The last few years the conventional protocol of implants' placement has been reviewed in order to offer a simpler and faster solution for both the patient and the dentist. Towards this purpose the progress includes the immediate placement of implants in fresh extraction sockets which offers not only decreased treatment time-the initial request-, but also gives clinician the opportunity of flapless approach. With this protocol, soft tissue architecture as well as blood supply from periosteum in the surgical area are maintained. Few clinical data are available on the immediate placement in chronic periapical infected sites. Another review in the conventional protocol is immediate provisionalization which allows the patient to restore his edentulism with a non-removable prosthesis immediately and aesthetically. The combination of immediate implant placement and immediate provisionalization decreases the treatment time, allows fewer surgical procedures and increases the patient's acceptance in a treatment plan which includes implants. These techniques, however, require advanced clinical experience and surgical judgement as well as complete radiographic imaging. A case of a 75-year-old male patient is reported with functional and esthetic problems in the mandibular anterior region where the treatment plan includes teeth extractions, immediate placement of three implants, immediate provisionalization and manufacture of a metal-ceramic implant-supported bridge.

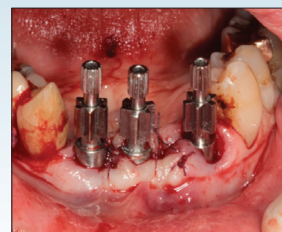
Key words: immediate placement, immediate provisionalization, flapless, implants, implant-supported bridge

Odontostomatological Progress 2018, 72 (1): 102-110

1. DDS
2. DDS, Dr.Dent

Department of Prosthodontics, School of Dentistry, National and Kapodistrian University of Athens, 2 Thivon Str., Goudi, 115 27 Athens

Άμεση τοποθέτηση εμφυτευμάτων σε μετεξακτικά φατνία χωρίς κρημνό και άμεση προσωρινοποίηση



Ε. Ζάμπα¹, Γ. Γκριτζάπης¹, Σ. Σιλβέστρος²

Η χρήση των εμφυτευμάτων στην αποκατάσταση της μερικής ή ολικής νωδότητας των ασθενών αποτελεί πλέον ένα προβλέψιμο σχέδιο θεραπείας χάρη στα υψηλά ποσοστά επιτυχίας και επιβίωσης που εμφανίζουν στο πέρασμα των ετών. Τα τελευταία χρόνια το συμβατικό πρωτόκολλο τοποθέτησης των εμφυτευμάτων έχει αναθεωρηθεί προκειμένου να προσφέρει μια απλούστερη και ταχύτερη λύση τόσο για τον ασθενή όσο και για τον οδοντίατρο. Στις εξελίξεις προς αυτόν τον σκοπό περιλαμβάνεται η άμεση τοποθέτηση των εμφυτευμάτων στα μετεξακτικά φατνία, η οποία πέραν του ότι μειώνει τον χρόνο θεραπείας, που ήταν και το αρχικό ζητούμενο, παράλληλα δίνει και τη δυνατότητα στον κλινικό της μη αναπέτασης κρημνού. Με τον τρόπο αυτό διατηρείται τόσο η αρχιτεκτονική των μαλακών ιστών όσο και η αιμάτωση της περιοχής από το περιόστεο. Ένα ζήτημα πάνω σε αυτή την τεχνική που είναι υπό διερεύνηση είναι η άμεση τοποθέτηση σε μετεξακτικά φατνία δοντιών με χρόνια περιακρορριζική φλεγμονή. Μια επιπλέον αλλαγή στο συμβατικό πρωτόκολλο είναι και η άμεση προσωρινοποίηση, η οποία προσφέρει άμεση ακίνητη αποκατάσταση της νωδότητας του ασθενούς και επίτευξη των αισθητικών του απαιτήσεων. Ο συνδυασμός της άμεσης τοποθέτησης των εμφυτευμάτων και της άμεσης προσωρινοποίησης επιτρέπει μειωμένο χρόνο θεραπείας λιγότερες χειρουργικές επεμβάσεις και ευκολότερη αποδοχή του ασθενούς σε ένα σχέδιο θεραπείας που περιλαμβάνει εμφυτεύματα. Οι τεχνικές αυτές βέβαια απαιτούν δεξιοτεχνία, κλινική εμπειρία και πλήρη ακτινογραφικό έλεγχο της περιοχής. Παρουσιάζεται περίπτωση άνδρα 75 ετών με λειτουργικά και αισθητικά προβλήματα στην κάτω πρόσθια περιοχή, όπου το σχέδιο θεραπείας περιελάμβανε εξαγωγές δοντιών, άμεση τοποθέτηση τριών εμφυτευμάτων συνοδευόμενη από άμεση προσωρινοποίηση και κατασκευή επιεμφυτευματικής μεταλλοκεραμικής γέφυρας.

Λέξεις ευρητηρίου: άμεση τοποθέτηση, άμεση προσωρινοποίηση, μη αναπέταση κρημνού, εμφυτεύματα, επιεμφυτευματική γέφυρα

Οδοντοστοματολογική Πρόοδος 2018, 72 (1): 102-110

1. Οδοντίατρος
2. Επίκουρος Καθηγητής Ακίνητης Προσθητικής, Οδοντιατρική Σχολή ΕΚΠΑ

Εργαστήριο Ακίνητης Προσθητικής, Οδοντιατρική Σχολή Εθνικού και Καποδιστριακού Πανεπιστημίου Αθηνών, Θηβών 2, Γουδή, 115 27 Αθήνα